

# ORBİTA DAMARLARININ RENKLİ DOPPLER GÖRÜNTÜLEME İLE DEĞERLENDİRİLMESİ

## THE EVALUATION OF ORBITAL VASCULARITY WITH COLOR DOPPLER ULTRASOUND

Selami SUMA, Mete ÖZDİKİCİ, Orhan BAYKAL, Pınar POLAT, Adnan OKUR

Atatürk Üniversitesi Tıp Fakültesi Radyoloji (SS. MÖ, PP, AO), Göz Hastalıkları (OB)Anabilim Dalı, Erzurum

16-21 Ekim 1994 tarihleri Mersin 'de yapılan 14. Ulusal Radyoloji Kongresinde bildiri olarak sunulmuştur.

### Özet

Orbita damarlarını incelemek amacı ile 48 sağlıklı olguda 96 orbita renkli Doppler görüntüleme ile incelendi. Oftalmik arter, santral retinal arter ve posterior silier arterler anatomik lokalizasyonlarında görüntülendi. Oftalmik arterde sistolik hız ortalama  $34.0 \pm 5.8$  cm/sn, diastolik hız ortalama  $10.5 \pm 2.8$  cm/sn, rezistif indeks  $0.70 \pm 0.06$  olarak tespit edildi. Santral retinal arterde sistolik hız  $10.6 \pm 1.6$  cm/sn, diastolik hız  $4.8 \pm 0.7$  cm/sn, rezistif indeks değeri  $0.56 \pm 0.06$  olarak hesaplandı. Posterior silier arter sistolik hızı  $12.3 \pm 2.2$  cm/sn, diastolik hızı  $5.2 \pm 0.9$  cm/sn, rezistif indeks değeri  $0.59 \pm 0.07$  olarak ölçülmüştür. Bu çalışmada renkli Doppler görüntülemenin değerli, kolay uygulanabilen ve noninvazif bir yöntem olduğu vurgulanmıştır.

**Anahtar kelimeler:** Renkli Doppler Görüntüleme, Oftalmik Arter, Posterior Silier Arter, Santral Retinal Arter.

### Summary

To evaluate orbital vascularity, 96 orbits of 48 healthy cases were examined by color Doppler ultrasound. Ophthalmic artery, central retinal artery, posterior ciliary artery were visualized in their anatomical localization. The evaluated average peak systolic velocity was  $34 \pm 5.8$  cm/sn, average diastolic velocity was  $10.5 \pm 2.8$  cm/sn, and resistive index was  $0.70 \pm 0.06$  in ophthalmic artery. These values were  $10.6 \pm 1.6$  cm/sn,  $4.8 \pm 0.7$  cm/sn,  $0.56 \pm 0.06$  for central retinal artery and  $12.3 \pm 2.2$  cm/sn,  $5.2 \pm 0.9$  cm/sn,  $0.59 \pm 0.07$  for posterior ciliary artery. In this study, it is emphasized that color Doppler ultrasound is valuable, easily applicable and noninvasive.

**Key words:** Color Doppler Ultrasound, Ophthalmic Artery, Posterior Ciliary Artery, Central Retinal Artery.

AÜTD 1996, 28:195-197

MJAU 1996, 28:195-197

### Giriş

Retinal damarların değerlendirilmesi fundoskopik muayene ile sınırlı olarak yapılabilir. Koroid sirkülasyonu, koroidin direkt görülmesinin imkansız olması nedeni ile uzunca bir süre değerlendirilememiştir. Ancak, bu problem floresan angiografi ile kısmen aşılabilmektedir (1). Arteriografi ve venografi gibi invazif işlemlerle de orbita damarları RI incelenmektedir. Son yıllarda kullanım sahasına giren renkli Doppler görüntüleme (RDG) yöntemi ile göz ve orbita damarlarının görüntülenmesi ve akım özelliklerinin belirlenmesi mümkün hale gelmiştir. DG' de spektral analiz eğrileri ile damar içi akım hızı ve vasküler yatak direncini gösteren rezistif indeks (RI) değerleri tespit edilebilmekte, incelenen yapıda hemodinamik özellikler tanımlanabilmektedir (2,3). Çalışmamızda, RDG ile orbital arterlerin hızlarını, RI değerlerini ve hemodinamik özelliklerini belirlemeyi amaçladık.

### Gereç ve Yöntem

Nisan-Aralık 1994 tarihleri arasında, oftalmolojik muayeneleri normal olan 24 kadın, 24 erkek, toplam 48 olguda 96 orbita incelendi. Yaş ortalaması 33

olarak hesaplandı. En küçük olgu 10, en büyük olgu 72 yaşında idi. Olguların brakial arter kan basıncı ile intraoküler basınçları normal sınırlardaydı. Tetkik, Toshiba Sonolayer SSA 270A RDG cihazı ile 7.5 mHz lineer renkli dupleks donanımlı transdüser kullanılarak yapıldı. Duvar filtresi 50 Hz'e, insonasyon açısı  $0^{\circ}$  ye ayarlandı, PRF küçük değerlerde tutuldu. Tetkik esnasında hastaya supin pozisyon verildi ve göz kapakları kapatıldı. Transdüser ile göze fazla bastırmamaya özen gösterildi. B-mod ultrasonografi ile her iki glob ve retrobulber oluşumlar horizontal ve vertikal tarama ile değerlendirilerek, olası patolojiler araştırıldı. Santral retinal arter (SRA), posterior silier arter (PSA), oftalmik arter (OA) anatomik lokalizasyonlarında bulunarak, akım sinyalleri RDG ile tespit edilerek, spektral analizde akım özellikleri belirlendi. Arterler için en yüksek sistolik hız (SH), diastol sonu hız (DH) ve RI değerleri, ortalama ve standart sapmaları hesaplandı. Venler çalışma dışı bırakıldı. Sağ ve sol taraf arasında fark olup olmadığı student's t testi ile araştırıldı.

**Tablo 1. Arterlere Ait Sistolik Hız Değerleri**

Sistolik Hız (cm/sn)	Santral Retinal Arter	Posterior Silier Arter	Oftalmik Arter
maksimum	14.0	19.0	44.0
minimum	8.0	9.5	26.0
ortalama ± sd	10.6 ± 1.6	12.3 ± 2.2	34.0 ± 5.8

sd: Standart sapma

**Tablo 2. Arterlere Ait Diastolik Hız Değerleri**

Diastolik Hız (cm/sn)	Santral Retinal Arter	Posterior Silier Arter	Oftalmik Arter
maksimum	6.0	7.0	19.0
minimum	4.0	4.0	6.0
ortalama ± sd	4.8 ± 0.7	5.2 ± 0.9	10.5 ± 2.8

sd: Standart sapma

**Tablo 3. Arterlere Ait Rezistif İndeks Değerleri.**

Rezistif İndeks	Santral Retinal Arter	Posterior Silier Arter	Oftalmik Arter
Maksimum	0.67	0.69	0.79
Minimum	0.44	0.48	0.57
Ortalama ± sd	0.56 ± 0.06	0.59 ± 0.07	0.70 ± 0.06

sd: Standart sapma

### Bulgular

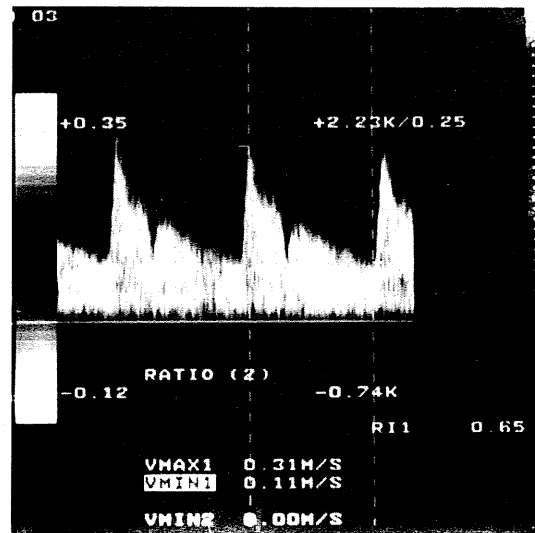
Çalışmamızda incelenen 48 sağlıklı olgunun, 96 orbitasının tamamında SRA, PSA, OA, görüntüledi. Santral retinal damarların görüntülenmesinde ideal açının 0° olması nedeni ile insonasyon açımızı tüm arter ölçümlerinde 0° dereceye ayarladık. OA'yı incelemek için transdüser nazale ve optik sinirin superioruna doğru yönlendirildi. Ölçümler 5 mm' lik örnekleme volümü ile globun yaklaşık 25 mm posteriorundan yapıldı (resim 1). SRA optik sinir gölgesi içinde tüm olgularımızda incelendi. SRA'lar görüntülenirken önce B-mod ultrasonografide optik sinir görüntüledi. Bu arterlere ait ölçümler; 1.5 mm örnekleme volümü ile , optik diskin yaklaşık 3 mm gerisinden yapıldı (resim 2) . Optik sinir gölgesinin hemen yakınında PSA'lara ait Doppler sinyalleri alındı (resim 3). Çalışmamızda, OA'lara ait akım hızlarının diğer orbital arterlere göre belirgin şekilde fazla olduğunu gözledik. Arterlerin hepsi spektral analizde pulsatil form oluşturdu ve devamlı akım örnekleri gösteren venlerden kolayca ayrıldı. Çalışmamızda tespit edilen değerler tablo 1, 2, 3' de gösterilmiştir. Sağ ve sol orbita damarları arasında student's t testine göre anlamlı fark tespit edilmedi ( p > 0.05).

### Tartışma

Vasküler yapıların değerlendirilmesinde son yıllarda RDG kullanılmaya başlanmış ve birçok hastalıkta RDG'nin tanı kriterleri ortaya konmuştur. Doppler etkisi açıya bağlıdır. Santral retinal damarların ideal bir biçimde incelenmesi 0° gelme açısı

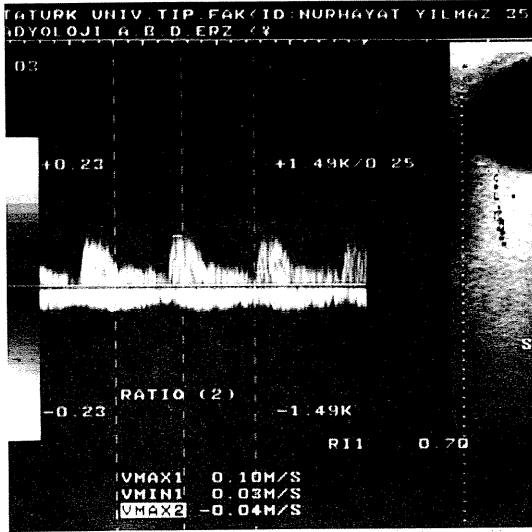
uygulanarak elde edilir (4). Çalışmamızda; 96 normal olguda RDG ile SRA'da SH için ortalama değer 10.6 ± 1.6 cm/sn olarak bulundu. Bu değerleri Lieb ve ark.ları (5) ortalama 10.3 ± 6.4 cm/sn, Kükner ve ark.ları (6) 16.2 ± 4.02 cm/sn olarak bulmuşlardır. Çalışmamızda SRA'ya ait DH değerlerini ortalama 4.8 ± 0.7 olarak tespit ettik. Rudolf ve ark.ları (4) bu değerleri ortalama 4.4 ± 2.0 cm/sn, Kükner ve ark.ları 4.97 ± 1.81 cm/sn olarak tespit etmişlerdir . Bizim sonuçlarımız Rudolf ve ark.larının sonuçları ile uyumludur. Kükner ve ark.larının değerleri bizim değerlerimizden daha yüksektir. SRA'da RI değerlerini ortalama 0.56 ± 0.06 olarak tespit ettik. Kükner ve ark.larının çalışmalarında RI değerleri ortalama 0.67 ± 0.07 olarak bulunmuştur (6). Bizim değerlerimiz, Kükner ve ark.larının çalışmalarına göre daha yüksek tespit edildi. PSA'lar oftalmik arterden çıkan iki ana kökten ayrılan, sayıları 10-20 arasında değişen damarlardır. RDG ile yapılan çalışmalarda PSA'ların uzun ve kısa olanları ayırtedilememiş ve optik sinir gölgesine bitişik arteryel şifler genellikle PSA olarak değerlendirilmiştir (4,7,8). Lieb ve arkadaşları PSA için SH değerlerini ortalama 12.4 ± 4.8 cm/sn, Kükner ve arkadaşları ortalama 16.2 ± 4.02 cm/sn olarak saptamışlardır. Biz çalışmamızda; PSA için SH'yı ortalama 12.3 ± 2.2 cm/sn olarak tespit ettik.

**Şekil 1. Oftalmik Arterin Görünümü**

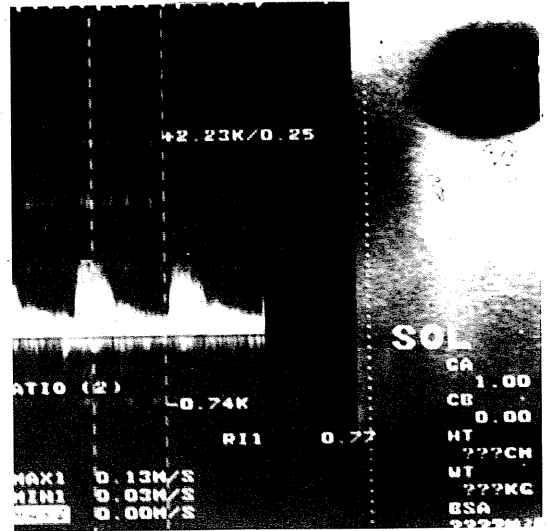


Bizim sonuçlarımız Lieb ve ark.larının sonuçları ile uyumludur. Kükner ve ark.larının değerleri bizim değerlerimizden daha yüksektir. PSA'larda DH'yı ortalama 5.2 ± 0.9 cm/sn olarak tespit ettik. DH'yı Kükner ve ark.ları 4.97 ± 1.8 cm/sn olarak

**Şekil 2. Santral Retinal Arter ve Komşuluğundaki Santral Retinal Vene Ait Görünüm**



**Şekil 3. Posterior Silier Artere Ait Görünüm**



hesaplanmıştır. PSA için RI değerini ortalama  $0.59 \pm 0.07$  olarak tespit ettik. Kükner ve ark.ları bu değerleri  $0.69 \pm 0.09$  olarak bulunmuştur. Bu ölçümlerde de bizim değerlerimiz daha düşük çıkmıştır. Lieb ve ark.ları OA' da SH'yı ortalama  $31.4 \pm 4.2$  cm/sn olarak tespit etmişlerdir (5). Rudolf ve ark.ları OA'da SH'yı ortalama  $31.6 \pm 9.0$  cm/sn olarak bulmuşlardır. Biz çalışmamızda bu değerleri  $34.0 \pm 5.8$  cm/sn olarak bulduk ve bu değerler diğer çalışmalar ile uyumlu olarak yorumlanmıştır. OA'da RI değerlerini ortalama  $0.70 \pm 0.06$  olarak tespit ettik Bu sonuçları karşılaştıracak literatür değerlerine rastlamadık. Çalışmamızda bütün olgularda en yüksek en düşük ve ortalama akım hızlarını OA'da PSA ve SRA değerlerinden daima daha yüksek bulduk. PSA değerleri de SRA değerlerinden daha yüksek tespit edildi. Lieb ve ark.ları ile Kükner ve ark.larının sonuçları da benzer özellikler taşımaktadır. Sonuç olarak RDG, arteriografi ve venografi gibi invazif vasküler inceleme yöntemlerine alternatif olabilir. Noninvazif ve kolay uygulanabilir olduğundan orbital patolojilerinden değerlendirilmesinde ilk kullanılacak yöntem olması gerektiğine inanmaktayız.

#### Kaynaklar

- 1 Or M. Floresein fundus anjiyografisi: Normal anjiyografi ve tekniği. Oftalmoloji 1992;1: 269 - 277
- 2 Taylor KSW. Doppler US: Radiology 1990; 174 : 297 - 307

- 3 Erden İ. Renkli Doppler ultrasonografinin fizik prensipleri, sınırlamaları ve hata kaynakları. T Klin Tıp Bilimleri. 1991; 11: 326 - 351
- 4 Guthoff RF, Berger RW, Winkler P, Helmke K, Chumbley LC. Doppler ultrasonography of the ophthalmic and retinal vessels. Arch Ophthal 1991; 109: 532 - 536
- 5 Lieb WE, Cohen SM, Merton DA, Shields JA, Mitchel DG, Goldberg BB. Color Doppler imaging of the eye and orbit. Technique and normal vascular anatomy. Arch ophthal 1991; 109: 527 - 531
- 6 Kükner AŞ, Akyol N, Özkaya Ü, Özdemir TM, Esmertil S, Özden S. Renkli Doppler görüntüleme ile posterior silier arterler ve vorteks venlerinin incelenmesi. Ret-Vit 1993; 1: 185 - 190
- 7 Erickson SJ, Hendrix LE, Massaro BM, Harris GJ, Lewandowski MF, Foley WD, Lawson TL. Color Doppler imaging of the normal and abnormal orbit. Radiology 1989; 1: 269 - 277
- 8 Baxter GM, Williamson TH, Mc Killop G, Dutton GN. Color Doppler ultrasound of orbital and optic nerve blood flow: effects of posture and timolol 0.5 %. Invest Ophthalmol Vis Sci 1992; 33: 604-610

Yazışma Adresi :

Dr.Selami SUMA

Atatürk Üniversitesi Tıp Fakültesi

Radyoloji Anabilim Dalı, Erzurum

Tel : 0442 - 2331122 / 1136